


PRINCIPAIS DOENÇAS DUODENAIAS OBSERVADAS À ENDOSCOPIA DIGESTIVA ALTA

MAIN DUODENAL DISEASES OBSERVED DURING UPPER DIGESTIVE ENDOSCOPY

 <https://doi.org/10.63330/sasciencesv6n2-035>

Submetido em: 16/06/2026 e Publicado em: 25/06/2026

SAS: e26256

Ronaldo César Aguiar Lima

Pesquisador principal

Mestre em Saúde da Família (Fiocruz/Ceará)

E-mail: ronaldocalima@gmail.com

ORCID: 0000-0003-2659-214X

Lázaro Henrich Alves Custódio

Graduado em Medicina (UNINTA)

Débora Maria Bezerra Martins

Pós-graduada em Urgência e Emergência (UEVA)

RESUMO

As doenças do duodeno são sensíveis a Endoscopia Digestiva Alta (EDA) que é um exame de imagem com capacidade de avaliar a porção alta do trato gastrointestinal começando na boca e se estendendo até o duodeno com inquestionável acurácia na detecção precoce de alterações do dessa primeira porção do intestino delgado. Partindo dessa constatação, objetivou-se analisar os principais achados diagnósticos de duodenopatias em EDA, definindo a taxa de exames normais e a prevalência dos principais achados sugestivos de doenças no duodeno, correlacionando esses achados diagnósticos com faixas etárias e os gêneros. Trata-se de um estudo transversal com abordagem quantitativa. Realizado na Comunidade de Saúde de Mossoró. A casuística foi constituída por 10.311 (dez mil trezentos e onze) laudos diagnósticos de EDA realizadas de janeiro de 2008 a dezembro de 2013. Na análise descritiva observou-se que as principais alterações relatadas no duodeno foram as úlceras duodenais ativas ou cicatrizadas, seguidas pelas duodenites e dos sinais de atrofia de mucosa. Nesse segmento intestinal observamos baixa frequência de achados sugestivos de neoplasias. Entretanto, observamos que os achados duodenais são mais comuns no gênero masculino após os 40 anos de idade. Assim, após analisar as 10.311 EDA, é possível prever os achados mais comuns encontrados ao exame endoscópico e prever com bom nível de confiança os principais achados diagnósticos à EDA realizada em Mossoró, RN.

Palavras-chave: Endoscopia; Diagnóstico; Duodenite; Duodenopatias.



ABSTRACT

Duodenal diseases are sensitive to Upper Digestive Endoscopy (EGD), an imaging exam capable of evaluating the upper portion of the gastrointestinal tract, starting in the mouth and extending to the duodenum, with unquestionable accuracy in the early detection of alterations in this first portion of the small intestine. Based on this finding, the objective was to analyze the main diagnostic findings of duodenopathies in EGD, defining the rate of normal exams and the prevalence of the main findings suggestive of duodenal diseases, correlating these diagnostic findings with age groups and genders. This is a cross-sectional study with a quantitative approach. Conducted in the Mossoró Health Community. The case series consisted of 10,311 (ten thousand three hundred and eleven) diagnostic reports of endoscopy performed from January 2008 to December 2013. Descriptive analysis showed that the main alterations reported in the duodenum were active or healed duodenal ulcers, followed by duodenitis and signs of mucosal atrophy. In this intestinal segment, we observed a low frequency of findings suggestive of neoplasms. However, we observed that duodenal findings are more common in males after 40 years of age. Thus, after analyzing the 10,311 endoscopy reports, it is possible to predict the most common findings encountered during endoscopic examination and to predict with a good level of confidence the main diagnostic findings of endoscopy performed in Mossoró, RN.

Keywords: Endoscopy; Diagnosis; Duodenitis; Duodenopathy.

1 INTRODUÇÃO

A Endoscopia Digestiva Alta (EDA) é um método de exame diagnóstico baseado na aquisição de imagens do segmento intestinal superior, começando na boca e se estendendo até o duodeno, sendo capaz de fornecer visualização detalhada de diversas áreas do tubo intestinal a serem avaliadas por profissional competente (De Almeida Silva *et al.*, 2025).

Mesmo sendo a EDA um método invasivo de examinar o trato digestivo, é considerada um método seguro com pouquíssimos riscos descritos na literatura e amplamente utilizado na prática clínica diária para propedêutica de doenças gastrintestinais (De Oliveira Moreira *et al.*, 2022).

Assim, é inquestionável o espaço que a EDA conquistou na prática clínica, ampliando seus níveis de atuação com capacidade de avaliar o duodeno, sendo capaz de descrever sinais precoces de doenças e avaliar presença de malignidades precoces nessa primeira porção, que também é a mais funcional do intestino delgado (Do Carmo Carvalho *et al.*, 2022).

Todavia, mesmo com a EDA sendo um exame complementar com capacidade de avaliar sinais de duodeopatias, a frequência de doenças duodenais é relativamente baixa, levando a reflexões sobre as



solicitações adequadas e de quais seriam as principais patologias duodenais podem ser observadas ao exame endoscópico (Arai Filho *et al.*, 2024).

Pois somente a partir do conhecimento de quais os principais sinais verificados à EDA que sugiram doenças duodenais, poder-se-á solicitar de forma mais adequada e eficiente potencializando essa ferramenta diagnóstica que é tão útil e importante, melhorando a sensibilidade e especificidade do exame e diminuindo solicitações desnecessárias (De Souza *et al.*, 2024).

Assim sendo, o estudo apontando as principais duodenopatias sensíveis a EDA se justifica pela necessidade de conhecer e apresentar quais são as principais patologias podem ser observadas no duodeno através da EDA e tem importante relevância pois chama atenção para duodenopatias, que representa um importante grupo de doenças ainda pouco conhecidas, mas que têm importante desfecho e quando não bem tratadas podem levar a danos irreparáveis (Gondim *et al.*, 2025).

Desta forma, objetivou-se apontar os principais achados diagnósticos de duodenopatias encontradas à Endoscopia Digestiva Alta (EDA). Mostrado suas frequências e, quando possível, relacionando com variáveis que de alguma forma podem interferir na instalação evolução e tratamento dessas que são as mais importantes doenças do aparelho digestivo.

2 DUODENOPATIAS

As duodenopatias corresponde a um grupo heterogêneo de patologias que acometem o duodeno. Já o duodeno é o primeiro segmento do intestino delgado, localizado entre o estômago e o jejuno, possui importante papel fisiológico na digestão e absorção de nutrientes, recebendo secreções biliares e pancreáticas fundamentais para o metabolismo gastrointestinal (Do Carmo Carvalho *et al.*, 2022).

Essas duodenopatias apresentam etiologias variadas, mas tem na infecção pelo *Helicobacter pylori* um dos mais frequentes, além de processos autoimunes, fatores genéticos, uso prolongado de anti-inflamatórios não esteroidais e alterações ambientais. E quando acometido por processos inflamatórios, infecciosos, ulcerativos, funcionais e/ou neoplásicos, ocorre perda das funções do duodenais, levando as duodenites, as úlceras duodenais, a doença celíaca, os adenomas, os tumores neuroendócrinos e os adenocarcinomas duodenais (De Souza *et al.*, 2024).

No que se refere ao espectro clínico, os principais sintomas nas duodenopatias, são descritos como dor epigástrica, associado ou não a sensação de queimação abdominal, a náuseas e a vômitos, também pode haver distensão abdominal. Além disso, a presença da perda ponderal, associada ou não a anemia ferropriva e a episódios de hemorragia digestiva alta levantam maior necessidade de investigação pois estão relacionados a processos mais sérios (Dos Anjos *et al.*, 2024).

Ainda sobre o rol de manifestações, algumas queixas merecem significado por apontarem a provável etiologia, por exemplo nas doenças ulcerativas os sintomas podem piorar durante o jejum ou no período



noturno. Na doença celíaca a diarreia crônica com perda de peso e sinais de má absorção intestinal chamam atenção. E nos casos de dor abdominal associada a anemia em indivíduos acima de 60 anos são mais frequentemente associados às neoplasias duodenais (Campos; De Mattos Farah, 2023).

Nesse contexto, a Endoscopia Digestiva Alta (EDA) assume importante papel, pois muitas lesões duodenais superficiais são assintomáticas, mas já podendo serem identificadas em exames endoscópicos., que podem demonstrar sinais das principais neoplasias duodenais (adenocarcinomas - 77% dos cânceres duodenais, tumores neuroendócrinos – segundo mais comuns, linfomas, tumores estromais gastrointestinais - GIST e adenomas) (Junior *et al.*, 2024).

Assim, a EDA é o principal método diagnóstico dessas doenças duodenais, permitindo visualização direta da mucosa com elevada sensibilidade para identificação de lesões superficiais e neoplasias precoces do duodeno, realizando coleta de material para biópsias e até mesmo realizando tratamento em determinados casos (Campos; De Mattos Farah, 2023).

Portanto, a EDA consolida seu papel importante na investigação das duodenopatias, pois embora sejam enfermidades relativamente raras, têm elevada relevância clínica devido à dificuldade diagnóstica e ao potencial de malignidade, com estudos apontando que os tumores malignos do duodeno possuem taxa de sobrevida em cinco anos variando entre 10% e 20%, principalmente em casos diagnosticados tardiamente (Campos; De Mattos Farah, 2023).

Assim, as duodenopatias abrangem um conjunto heterogêneo de condições clínicas que variam desde condições benignas até malignas. Apresentam manifestações inespecíficas com difícil investigação diagnóstica, mas tendo a EDA como importante aliada, consolidando-se como importante ferramenta diagnóstica e terapêutica na investigação precoce e no acompanhamento especializado dos pacientes (Gondim *et al.*, 2022).

3 MATERIAL E MÉTODOS

Trata-se de um estudo transversal, descritivo e retrospectivo, com abordagem quantitativa. Realizado na Comunidade de Saúde de Mossoró, RN, um estabelecimento de saúde público, que oferece Endoscopia Digestiva Alta (EDA) todos os dias, com uma média de 200 (duzentas) EDA mensais.

Os critérios de inclusão foram todos os laudos disponíveis nos arquivos da Comunidade de Saúde de Mossoró. E os critérios de exclusão eliminarão apenas os laudos ilegíveis. Desta forma, a casuística foi constituída por 10.311 (dez mil trezentos e onze) laudos diagnósticos de EDA realizadas de janeiro de 2008 a dezembro de 2013.

A coleta dos dados ocorreu através da revisão de laudos das EDA, após autorização de utilização dos prontuários pela responsável pelo Centro de Saúde de Mossoró com Termo de Fiel Depositário. Esses laudos foram digitalizados e liberados sem identificação pessoal, apenas informações como sexo e idade.



Os dados foram tabulados e dispostos em planilha *Excel Office* e transferidos para o software *Statistical Package for the Social Sciences*, versão 20.0 (SPSS Inc, Chicago, IL, EUA), sendo expressos em frequências simples e porcentagens. Para analisar a associação entre as variáveis categóricas (sexo e faixa etária), utilizou-se o teste Qui-quadrado, com nível de significância adotado para os testes estatísticos foi de $p < 0,05$.

Ressaltamos ainda que o presente estudo é parte de um estudo maior intitulado “Achados diagnósticos relacionados à Endoscopia Digestiva Alta em Mossoró-RN” que foi aprovado pelo Comitê de Ética em Pesquisa da Faculdade de Enfermagem da Universidade do Estado do Rio Grande do Norte (UERN) sob CAAE 23679013.4.0000.5294 e sob o parecer de número 565.278.

4 RESULTADOS E DISCUSSÃO

A Esofagogastroduodenoscopia é considerada um método propedêutico de imagem capaz de avaliar todo o segmento intestinal superior, iniciando no segmento oral até o ângulo de Treitz, sendo um importante método de se avaliar o duodeno, capaz e descrever alterações precoces e até mesmo realizar procedimentos complementares e terapêuticos nesse seguimento intestinal, que é o duodeno (Do Carmo Carvalho *et al.*, 2022).

O duodeno representa a primeira porção do intestino delgado, iniciando-se na transição gastroduodenal (piloro) e estendendo por aproximadamente 25-30 centímetros de comprimento até o jejuno. Didaticamente é dividido em 4 porções a superior (aonde se localiza o bulbo duodenal) que é a primeira parte logo após o piloro, local comum de úlceras; o duodeno descendente, a segunda parte, onde desembocam o ducto colédoco e pancreático através da papila duodenal maior; o duodeno horizontal, terceira parte que passa sobre a aorta abdominal e por fim o duodeno ascendente, que representa a quarta parte e se conecta ao jejuno na flexura duodenojejunal (Arai Filho *et al.*, 2024).

Mesmo pequeno, o duodeno apresenta uma função primordial no trato digestório, pois participa da maior parte dos processos digestivos, sua principal função é receber o quimo gástrico, a bile e as enzimas pancreáticas, neutralizando o ácido e absorvendo nutrientes, ferro e água (Gondim *et al.*, 2025).

Na EDA, o duodeno é a última porção analisada e, mesmo quando se consegue ultrapassar a transição gastroduodenal (piloro), muitos autores afirmam que somente as primeiras porções são passíveis de visualização endoscópica limitando ainda mais a sensibilidade de encontrar duodenopatias (Campos; De Mattos Farah, 2023).

Portanto, na EDA, o segmento duodenal é relatado como sendo uma porção do intestino delgado de poucos achados, devido as suas características peculiares (comprimento, pequeno diâmetro e curvatura) e topografia dificultosa (Coelho *et al.*, 2024).



E a amostra estudada mostrou similaridades, pois o duodeno registrou poucos achados endoscópicos, sendo que das 10.311 (dez mil trezentos e onze) (100%) EDA avaliadas, 838 (7,8%) não avaliaram o segmento duodenal por desistência do paciente, agitação do paciente ou presença de alimento no trato e, portanto, não geraram achados no segmento duodenal.

As 9.511 (nove mil quinhentos e onze) (92,2%) EDA restantes avaliaram o segmento duodenal, sendo que 8.700 (oito mil e setecentos) (84,7%) dessas EDA avaliadas não descreveram qualquer achado endoscópico sugestivo de anormalidade patológica no duodeno e foram considerados como sendo exames “normais”. Reafirmando não somente os estudos que mostram baixa frequência de doenças no duodeno, mas também interrogando se os examinadores que realizaram as EDA conseguiram avaliar bem a mucosa duodenal.

Quando retiradas as EDA sem alterações no segmento duodenal, restaram apenas 773 (setecentos e setenta e três) correspondendo a aproximadamente 7% do total de EDA avaliadas apresentando sinais sugestivos de duodenopatias. Uma estatística muito próxima de outros estudos nacionais que vem apontando uma incidência de 7% de duodenopatias na população, como pode ser verificado na tabela 1.

Tabela 1: Achados endoscópicos no segmento duodenal

Achados Endoscópicos no Duodeno	Frequência	Porcentual
Duodeno não avaliado	838	7,8
Sem achados patológicos	8700	84,7
Sinais de Duodenopatias	773	7%
Total	10311	100

Fonte: Dados da pesquisa (2026)

Ao se analisar apenas os achados sugestivos de duodenopatias, que foram 773 (7%) do total de EDA avaliadas, para a elaboração de uma nova amostra de estudos formada somente pelas 773 que passa a representar 100% das duodenopatias, verifica-se uma casuística importante, com as úlceras duodenais se mostrando como a patologia mais frequentes do duodeno, observadas em 91,84% das duodenopatias descritas.

Em um estudo mais apurado, verifica-se que as úlceras duodenais em cicatrização são as mais comuns, com 265 (34,28%) dos casos, seguidas pelas úlceras já cicatrizadas, com 261 (33,76%) e das úlceras duodenais ativas, com 184 (23,8%) dos casos. Quando relacionados às variáveis categóricas faixas etárias e gêneros, observou-se que são mais prevalentes em homens a partir da terceira década de vida, conforme tabela 2.



Tabela 2: Frequência de Úlceras Duodenais de acordo com as variáveis categóricas de gêneros e de faixas etárias, nas EDA no município de Mossoró

Úlceras Duodenais		Cicatrização	Cicatrizadas	Ativas
Gênero	Feminino	1,9%	1,9%	0,1%
	Masculino	4,1%	3,8%	1,3%
Faixas Etárias	10 a 20 anos	1,7%	0%	4,4%
	21 a 31 anos	3,0%	0%	7,8%
	31 a 40 anos	3,6%	0%	18,9%
	41 a 50 anos	2,2%	20%	30%
	51 a 60 anos	2,0%	20%	20%
	61 a 70 anos	3,3%	20%	15,6%
	Acima dos 71 anos	0%	40%	0,8%

Fonte: Dados da pesquisa (2026)

Seguindo as úlceras duodenais, as duodenites aparecem como o segundo mais frequente grupo de duodenopatias. Esses processos inflamatórios da mucosa intestinal no duodeno, as Duodenites, são sugeridas pela experiência do médico, mas muitas vezes o diagnóstico confirmatório necessita de um exame histopatológico (Arai Filho *et al.*, 2024).

As Duodenites consistem em um processo inflamatório do duodeno que pode ser aguda ou crônica e foram descritas em 124 (16,04%) EDA. A localização mais frequente é na primeira porção do duodeno, ao nível do bulbo duodenal, mas qualquer outra região pode estar acometida (Do Carmo Carvalho *et al.*, 2022). E foram respondem por 124 (16,04%) das duodenopatias avaliadas em EDA.

Uma análise mais apurada, classifica as duodenites encontradas, sendo 113 (14,61%) duodenites enantemática, 89 (11,51%) duodenites enantemáticas associadas a úlceras duodenais, 22 (0,25%) duodenites enatemáticas isoladas e 2 (0,02%) já apresentavam estenose luminal de duodeno associada.

No que diz respeito às variáveis categóricas de gênero e faixas etárias, quando relacionadas a essas variáveis, as duodenites observadas nas EDA avaliadas mostraram-se ligeiramente mais frequentes no gênero masculino, com maior prevalência nas faixas etárias de 41 anos a 60 anos, como ilustrado na tabela 3.

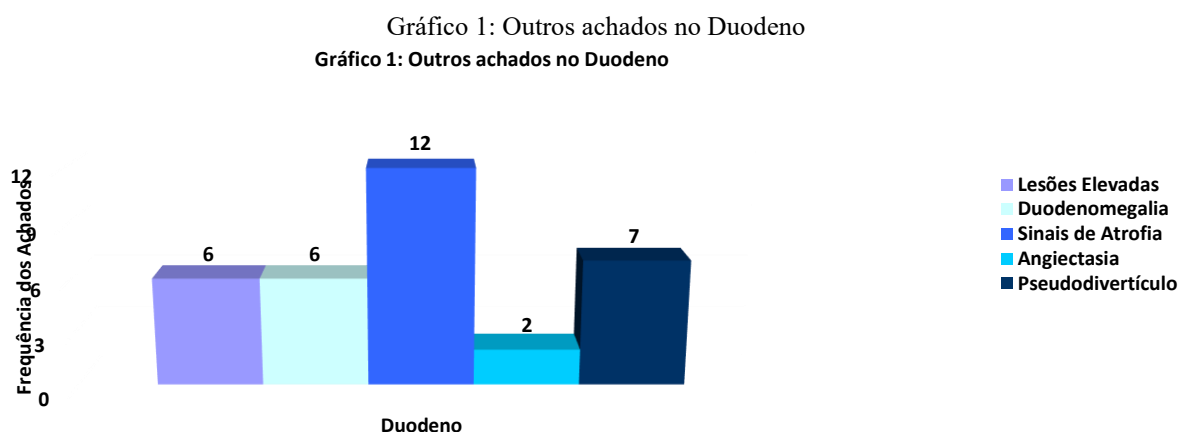
Tabela 3: Frequência de Duodenites de acordo com as variáveis categóricas gênero e faixas etárias

Duodenites		Enantemática	Enantemática com Úlcera	Erosiva
Gênero	Masculino	0,2%	1,2%	0,2%
	Feminino	0,2%	0,7%	0,1%
Faixas Etárias	10 a 20 anos	0,2%	0,4%	0%
	21 a 31 anos	0,3%	0,5%	0,1%
	31 a 40 anos	0,2%	0,6%	0,1%
	41 a 50 anos	0,2%	0,6%	0,1%
	51 a 60 anos	0,1%	1,1%	0,3%
	61 a 70 anos	0,1%	2,0%	0%
	> 71 anos	0,5%	2,5%	0,1%

Fonte: Dados da pesquisa (2026)



Portanto, a presente amostra apontou como que as principais duodenopatias verificadas em exames endoscópicos são as úlceras duodenais seguidas das duodenites. Mas outros achados endoscópicos foram descritos, e mesmo considerados menos comuns, na amostra avaliada, constituem os achados destacados no gráfico 1.



Fonte: Dados da pesquisa (2026)

Neste momento, chama-se atenção para a presença da Duodenomegalia (Megaduodeno), descrita em 6 (0,77%) EDA, pois mesmo não sendo um achado comum em EDA, deve ter especial atenção em áreas endêmicas para Doença de Chagas, como é a região de Mossoró, visto que duodeno um órgão que pode estar afetado na Doença de Chagas (De Andrade Pinheiro *et al.*, 2025).

Também merecem especial destaque, não pela frequência, mas sim pela importância, a Estenose pilórica-duodenal, que pode ser decorrente de complicação da úlcera péptica (Barbosa *et al.*, 2024), observada em 4 (0,51%). O pseudodivertículo duodenal, pois como o duodeno é a segunda localização mais frequente (a primeira é o Cólon) de divertículos gastrointestinais (Fernandes *et al.*, 2023) podem ocorrer e na presente amostra foi descrito em 7 (0,5%) EDA analisadas.

Quanto aos achados sugestivos de malignidades no segmento duodenal, são bastante raros, entretanto quando de intestino delgado, esses tumores presentes, 50% deles tem localização na parede duodenal e tem comportamento incerto requerendo atenção e precocidade nas condutas (Campos; De Mattos Farah, 2023). Na amostra avaliada, seguiu o cenário nacional, com menos de 1% mostrando sinais sugestivos de neoplasias. Na casuística observou 6 (0,9%) EDA com sinais sugestivos de neoplasias duodenais.

Quando relacionados os achados sugestivos de processos neoplásicos no duodeno com as variáveis categóricas de gênero e de faixa etária, observou-se que são mais frequentes no sexo masculino, após a sexta década de vida, com todos os achados sugestivos de neoplasias no duodeno evidenciados em indivíduos acima dos 71 anos, como pode ser evidenciado na tabela 4.



Tabela 04: Frequência de achados sugestivos de processos neoplásico no duodeno de acordo com as variáveis categóricas de gêneros e de faixas etárias

Neoplasias de segmento Duodenal		Porcentagens
Gênero	Feminino	0,01%
	Masculino	0,1%
Faixas Etárias	10 a 20 anos	0,0%
	21 a 31 anos	0,0%
	31 a 40 anos	0,0%
	41 a 50 anos	0,0%
	51 a 60 anos	0,0%
	61 a 70 anos	0,0%
	Acima dos 71 anos	1,6%

Fonte: Dados da pesquisa (2026)

Por fim, ressalta-se que os achados duodenais parecem estar intimamente interligados a outros achados diagnósticos do trato digestório, uma vez que das 10.311 EDA (tabela 5) apenas 1% mostraram achados duodenais isolados, sendo os demais achados, que correspondem a 99% dos achados encontrados no segmento duodenal, foram descritos como sendo associados a achados em outros segmentos do tubo digestivo, apontando que o duodeno, embora inicie o trato digestivo baixo, mantém estreita relação com os demais segmentos do trato digestivo alto.

Tabela 5: Achados endoscópicos no segmento duodenal

Achados Endoscópicos no Duodeno	Frequência	Porcentual
Não Avaliado	838	7,8
Sem Achados Diagnósticos	8700	84,7
Duodenite Enantemática	22	0,2
Duodenite Enantemática e Úlcera Duodenal	89	0,9
Duodenite Enantemática e Estenose Duodenal	2	0,0
Duodenite Erosiva	11	0,1
Lesões Elevadas de Duodeno	6	0,1
Úlcera Duodenal Ativa	90	0,9
Úlcera Duodenal Ativa e Cicatriz de Úlcera Duodenal	5	0,0
Úlcera Duodenal em Cicatrização	265	2,6
Cicatriz de Úlcera Duodenal	248	2,4
Cicatriz de Úlcera com Estenose Duodenal	2	0,0
Cicatriz de Úlcera Duodenal e Pseudodivertículo Duodenal	6	0,1
Duodenomegalia	6	0,1
Sinais de Atrofia Duodenal	12	0,1
Angiectasia Duodenal	2	0,0



Pseudodivertículo de Duodeno	1	0,0
Sugestivo de Carcinoma Duodenal	6	0,1
Total	10311	100

Fonte: Dados da pesquisa (2026)

5 CONSIDERAÇÕES FINAIS

As duodenopatias representam importante grupo de enfermidades gastrointestinais que possuem impacto significativo na qualidade de vida e nos indicadores de morbimortalidade da população. Apesar de a maioria das patologias duodenais apresentarem caráter benigno e tratável, outras podem evoluir a neoplasias duodenais malignas merecendo detecção rápida e tratamento precoce, pois se diagnóstico tardio o prognóstico será muito reservado.

Nesse cenário, a endoscopia digestiva alta (EDA) se consolida como o principal exame para identificação de alterações precoces nas mucosas duodenais, permitindo não apenas o diagnóstico, mas também intervenções complementares e até mesmo terapêuticas minimamente invasivas.

Dessa forma, a EDA é um exame seguro, acessível e sensível para avaliar alterações do duodeno, proporcionando um exame completo e dinâmico da parte superior do tubo digestivo, com potencial diagnóstico inquestionável na propedêutica de doenças duodenais.

REFERÊNCIAS

- ARAI FILHO, Celso *et al.* Estudo epidemiológico das internações por Gastrite e Duodenite no Brasil, entre 2019 e 2023. **Brazilian Journal of Implantology and Health Sciences**, v.6, n.8, p. 3099-3110, 2024.
- BARBOSA, Helena Cypriano Diniz *et al.* Estenose pilórica associada a doença ulcerosa péptica: realização de gastrectomia parcial com reconstrução em Y de Roux. *Caminhos da Clínica*, n. 3, 2024.
- COELHO, Sabrina Fernanda Figueiredo *et al.* Úlcera gástrica e duodenal: uma análise atualizada do cenário da saúde digestiva no Brasil. **Brazilian Journal of Implantology and Health Sciences**, v. 6, n. 8, p. 2264-2274, 2024.
- CAMPOS, Ana Beatriz Campelo; DE MATTOS FARAH, José Francisco. Adenocarcinoma de bulbo duodenal tratado endoscopicamente: Endoscopically treated duodenal bulb adenocarcinoma. **Revista Científica do Iamspe**, v. 12, n. 1, 2023.
- DE ALMEIDA SILVA, Camila *et al.* Achados de Endoscopia Digestiva Alta em um hospital terciário na Amazônia brasileira. **Aracê**, v. 7, n. 1, p. 903-915, 2025.
- DE ANDRADE PINHEIRO, Marcos *et al.* Perfil Clínico e Epidemiológico de Pacientes com Doença de Chagas com Acometimento Digestivo e Cardiodigestivo. **Saúde Coletiva (Barueri)**, v. 15, n. 93, p. 14446-14463, 2025.



DE OLIVEIRA MOREIRA, Thiago *et al.* Prevalência de Complicações Relacionadas a Sedação em Endoscopia Digestiva Alta. **Epitaya E-books**, v. 1, n. 6, p. 41-55, 2022.

DE SOUZA, Tharleton Ribeiro *et al.* Endoscopia alta digestiva: principais indicações. **Revista Ibero-Americana de Humanidades, Ciências e Educação**, v.8, pág. 4056-4063, 2024.

DO CARMO CARVALHO, Lanna *et al.* Doenças inflamatórias intestinais: uma abordagem geral. **Revista Eletrônica Acervo Médico** | ISSN, v. 2764, p. 0485, 2022.

DOMINGUES, E. P. *et al.* Avaliação dos resultados dos exames de Endoscopia Digestiva Alta realizadas em um hospital do município de Belém-PA no ano de 2019. **Rev Eletr Acervo Saúde**, v. 23, n. 4, p. 12154-12154, 2023.

DOS ANJOS, Rainara Pereira *et al.* Análise clínica e epidemiológica dos casos de úlcera gástrica e duodenal no Brasil entre 2017 e 2024. **Research, Society and Development**, v. 14, n. 5, p. e7114548771-e7114548771, 2025.

FERNANDES, Pedro Henrique Barbosa *et al.* Divertículo de intestino delgado complicado por diverticulite e enterolitíase: Relato de caso. **Research, Society and Development**, v. 12, n. 14, p. e97121444560-e97121444560, 2023.

GONDIM, Glênia Groatto *et al.* Patologias gastrointestinais mais comuns no serviço de endoscopia digestiva alta do hospital regional de Porto Nacional em 2020. **Revista Científica do Tocantins**, ver. 2, não. 2, pág. 1-10, 2022.

JUNIOR, Raimundo Nonato de Freitas Moreira *et al.* Evolução do paciente mediante ao diagnóstico de Adenocarcinoma de duodeno: Um relato de caso oncológico. **Revista Ibero-Americana de Humanidades, Ciências e Educação**, v. 10, n. 11, p. 2871-2877, 2024.